



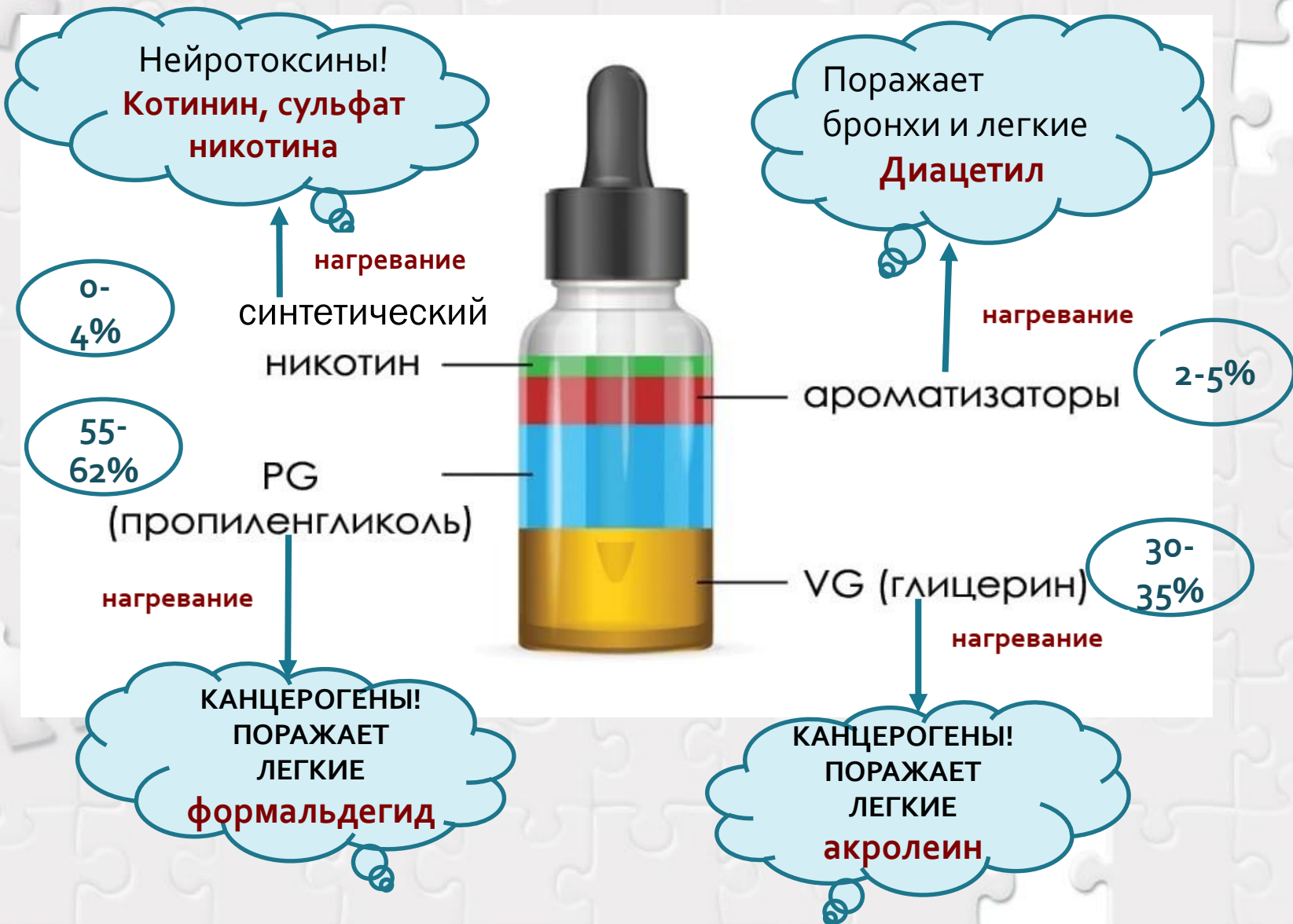Влияние электронных сигарет на здоровье человека

БУЗ УР «Республиканский наркологический диспансер МЗ УР»
Ижевск 2023

Вейп – электронное устройство доставки никотина и других аэрозольных веществ в организм.

- ✦ Изобретено как альтернатива курению табачных изделий. **реальность** → Маркетинговый ход. Манипуляция сознанием Вовлечение молодежи а употребление сомнительного товара
- ✦ Нет смол и продуктов горения, как в табаке **реальность** → Жидкость для заправки содержит маслянистые присадки – пропиленгликоль, глицерин и ацетат Е → приводят к тяжелым поражениям органов дыхания
- ✦ Существуют никотиновые и безникотиновые жидкости для вейпа **реальность** → Состав жидкости для вейпов не имеет четкого стандарта, не подлежит обязательной сертификации → может быть крайне опасен
- ✦ Для вкуса добавляются ароматизаторы **реальность** → Усиливают тягу к употреблению, создают иллюзию безопасности. Являются причиной аллергий, бронхиальной астмы и поражений органов дыхания
- ✦ Электронное устройство **реальность** → Не прошло техническую экспертизу → может быть причиной взрыва, травм и ожогов

Состав жидкости для заправки.



Компоненты жидкости для заправки

❗ **Глицерин и пропиленгликоль** — вязкие прозрачные жидкости. Обязательно содержатся в вейпах.

При нагревании **глицерина** выделяется **акролеин** - сильный канцероген, относится к первому классу опасности.

Пропиленгликоль мощный растворитель природных и синтетических веществ. Используют для дезинфекции помещений, при производстве тормозных жидкостей, антифризов

При нагревании **пропиленгликоля** образуется **формальдегид**. Токсичен, вреден для слизистых.

ПРИ НАГРЕВАНИИ ПРЕВРАЩАЮТСЯ В МЕЛКИЕ МАСЛЯНИСТЫЕ КАПЛИ, ПОПАДАЮЩИЕ В ЛЕГКИЕ ПРИ ВЕЙПИНГЕ



Влияние на здоровье компонентов электронных сигарет

Маслянистые
капли глицерина
и
пропиленгликоля

Закупорка мелких
бронхиол и
альвеол легких

Липоидная
пневмония
EVALY

Основные симптомы пневмонии EVALI:

Повышение температуры, озноб и резкая потеря в весе.

Данные симптомы встречаются у 85 % заболевших.

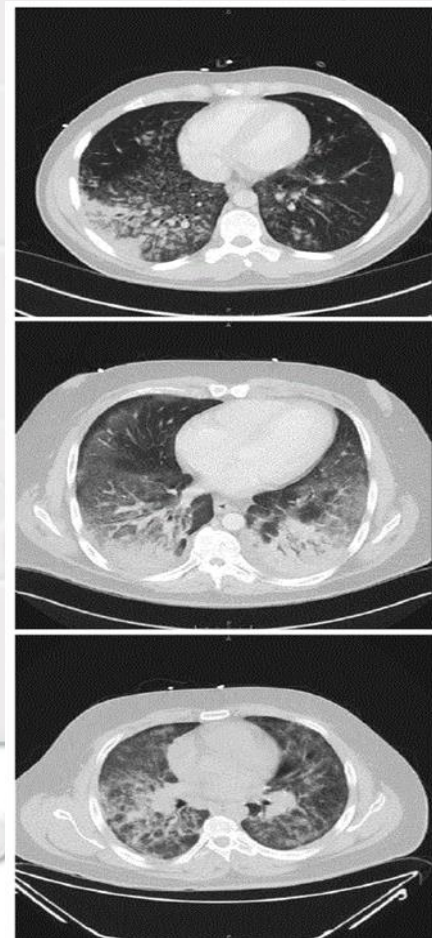Одышка, боли в груди, кашель - встречаются у 95 % больных.

Проявления болезней желудочно-кишечного тракта (рвота, диарея, боли в животе) - встречаются у 77 % заболевших.

Тахикардия (учащенное сердцебиение) встречается более чем у половины больных - 55 %.

Гипоксия.

Анализ крови показывает повышенное содержание лейкоцитов.



Материал о случае EVALY у вейпера в городе Благовещенске. Опубликован в научном медицинском журнале в 2022 году.

Пациент Х., 19 лет, поступил в отделение торакальной хирургии с жалобами на одышку, кашель с кровохарканием.

За две недели до госпитализации у него стали нарастать одышка и кашель, повысилась температура, появились рвота и боли в животе. За полмесяца он потерял в весе 10 кг.

При компьютерной томографии в легких обнаруживаются инфильтраты (уплотнения) по всем полям с обширными участками «матового стекла» (помутнения). В просвете бронхов значительное количество геморрагических (кровяных) «корок».

Как впоследствии было установлено, появление и развитие этих симптомов было вызвано тем, что за 1,5 месяца пациент активно «парил» вейпы, и на момент его госпитализации его легкие закупорила масляная пленка от курительной «жижи».

ВЛИЯНИЕ ЖИДКОСТЕЙ ДЛЯ ЭЛЕКТРОННЫХ СИГАРЕТ НА ДЫХАТЕЛЬНУЮ СИСТЕМУ ЧЕЛОВЕКА. КЛИНИЧЕСКОЕ НАБЛЮДЕНИЕ ПАЦИЕНТА С EVALI

А.И. Михайловский, В.В. Войцеховский, Т.А. Лучникова

Федеральное государственное бюджетное образовательное учреждение высшего образования «Амурская государственная медицинская академия» Министерства здравоохранения Российской Федерации, 675000, г. Благовещенск, ул. Горького, 95

РЕЗЮМЕ. Цель. Демонстрация клинического наблюдения EVALI из личной практики авторов. Материалы и методы. Представлен краткий обзор литературы, посвященный влиянию жидкостей для электронных сигарет на дыхательную систему человека. Приведено клиническое наблюдение данной патологии. **Результаты.** Пациент Х., 19 лет, поступил в отделение торакальной хирургии с жалобами на одышку, кашель с кровохарканием. При компьютерной томографии в паренхиме легких обнаруживаются инфильтраты по всем полям с обширными участками «матового стекла». При фибробронхоскопии – в просвете бронхов незначительное количество геморрагических «корок» и геморрагического экссудата, катарально-геморрагический эндобронхит. Пациент – любитель электронных сигарет, чему сразу не было уделено внимание. Проводился дифференциальный диагноз с синдромом Гудпасчера, идиопатическим легочным гемоsiderозом, системной красной волчанкой с поражением легких, ANCA-ассоциированными васкулитами. Так как имела место нефропатия и были отрицательными иммунологические данные других заболеваний, выставлен диагноз синдрома Гудпасчера. Биопсия почки не проводилась. Быстрая положительная динамика от гормональной терапии, отсутствие рецидивов и прогрессирования вызвали сомнения в данном диагнозе. После заболевания пациент отказался от приема электронных сигарет. Вновь обратились к анамнезу, где были указания на злоупотребление электронными сигаретами, после частого употребления которых и появилась развернутая клиническая картина заболевания, поэтому диагноз «синдром Гудпасчера» был снят, повреждение легких было расценено как проявление EVALI. **Заключение.** Приведенный клинический случай является подтверждением негативного влияния электронных курительных систем, повреждения легких у использующего их человека и демонстрирует трудности дифференциальной диагностики EVALI-синдрома.

Ключевые слова: электронные сигареты, легкие, EVALI.

INFLUENCE OF LIQUIDS FOR ELECTRONIC CIGARETTES ON THE HUMAN RESPIRATORY SYSTEM. CLINICAL OBSERVATION OF A PATIENT WITH EVALI

A.I. Mikhailovskiy, V.V. Voytsekhovskiy, T.A. Luchnikova

Amur State Medical Academy, 95 Gor'kogo Str., Blagoveshchensk, 675000, Russian Federation

SUMMARY. Aim. Demonstration of clinical observation of EVALI from the personal practice of the authors. **Materials and methods.** A brief review of the literature on the effects of e-liquids on the human respiratory system is presented. Clinical observation of this pathology is given. **Results.** Patient H., 19 years old, was admitted to the Thoracic Surgery Department with complaints of shortness of breath, cough with hemoptysis. On computer tomography in lung parenchyma, infiltrates are found in all fields with extensive ground glass areas. Fibrobronchoscopy revealed in the lumen of the bronchi a small amount of hemorrhagic "crusts" and hemorrhagic exudate, catarrhal-hemorrhagic endobronchitis. The patient is a fan of electronic cigarettes, which was not immediately paid attention to. A differential diagnosis was made with Goodpasture's syndrome, idiopathic pulmonary hemosiderosis, systemic lupus erythematosus with lung involvement, and ANCA-associated vasculitis. Since there was nephropathy and there were negative immunological findings of other dis-

Контактная информация

Алексей Игоревич Михайловский, студент 6 курса лечебного факультета, Федеральное государственное бюджетное образовательное учреждение высшего образования «Амурская государственная медицинская академия» Министерства здравоохранения Российской Федерации, 675000, Россия, г. Благовещенск, ул. Горького, 95. E-mail: alexs_nord00@mail.ru

Correspondence should be addressed to

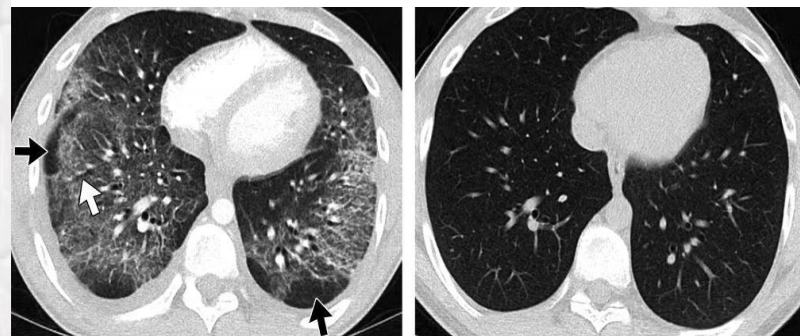
Alexey I. Mikhailovskiy, 6th year Student of Medical Faculty, Amur State Medical Academy, 95 Gor'kogo Str., Blagoveshchensk, 675000, Russian Federation. E-mail: alexs_nord00@mail.ru

Для цитирования:

Михайловский А.И., Войцеховский В.В., Лучникова Т.А. Влияние жидкостей для электронных сигарет на дыхательную систему человека. Клиническое наблюдение пациента с EVALI // Бюллетень физиологии и патологии дыхания. 2022. Вып.84. С.93–99. DOI: 10.36604/1998-5029-2022-84-93-99

For citation:

Mikhailovskiy A.I., Voytsekhovskiy V.V., Luchnikova T.A. Influence of liquids for electronic cigarettes on the human respiratory system. Clinical observation of a patient with EVALI. Bulletin of Physiology and Pathology of Respiration – Bulletin of Physiology and Pathology of Respiration 2022; (84):93–99 (in Russian). DOI: 10.36604/1998-5029-2022-84-93-99



a.

b.

Влияние ароматизаторов, содержащихся в электронных сигаретах

ароматизаторы

диацетил

Диацетиловый
облитерирующий
бронхиолит
Попкорновая болезнь.

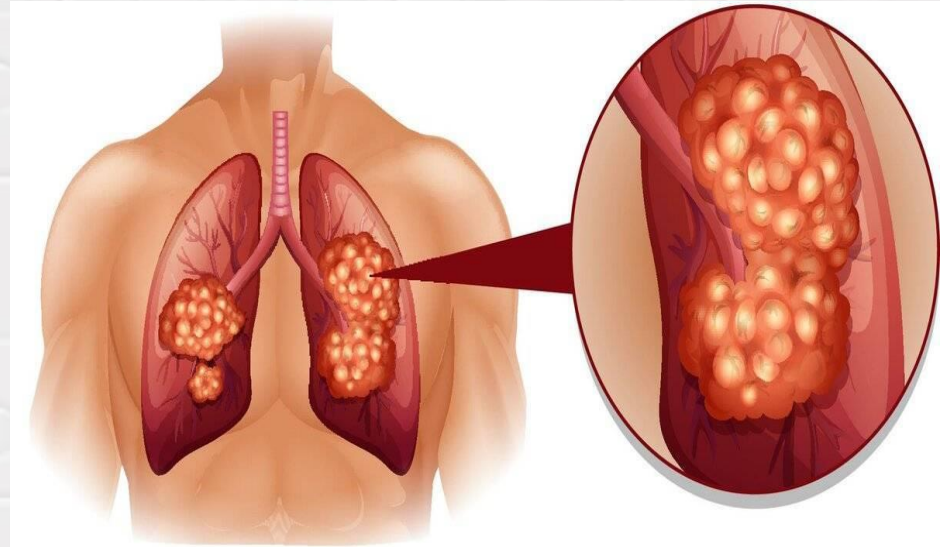
Симптомы попкорновой болезни

- слабость, недомогание,
- повышение температуры
- сухой навязчивый кашель,
- нарастающая одышка сначала при физической нагрузке, а затем при малейшем напряжении;
- сухие свистящие хрипы, часто слышимые на расстоянии (дистанционные).

Позднее отмечается:

- ослабление дыхания, вздутие грудной клетки;
- Цианоз (синюшная окраска кожи и слизистых);
- значительное напряжение вспомогательных респираторных мышц шеи при дыхании (т. н. «пыхтящее» дыхание).

Больных облитерирующим бронхиолитом в пульмонологии называют «синими пыхтельщиками».



Синтетический никотин.

- ✚ В большинстве электронных сигарет содержится никотин.
- ✚ Состав электронных сигарет не подлежит обязательной сертификации → точный состав не известен.
- ✚ В ходе наблюдений специалистов врачей-наркологов выявлено, что заявленное на маркировке отсутствие никотина в электронных сигаретах не всегда соответствует действительности.
- ✚ Никотин попадает в организм в виде аэрозоля → легко и в большом количестве всасывается → оказывает токсическое действие на нервную систему, сердце, органы пищеварения → **вызывает психическую и физическую зависимость**

✚ Случай из практики.

Подросток Н. 15 лет. На приеме нарколога. Жалобы на головные боли, трудность сосредоточиться. Со слов «парит» вейп без никотина ежедневно в течение 3 месяцев. При лабораторном исследовании (предварительным и подтверждающим) - в организме Н. обнаружен продукт распада никотина - котинин

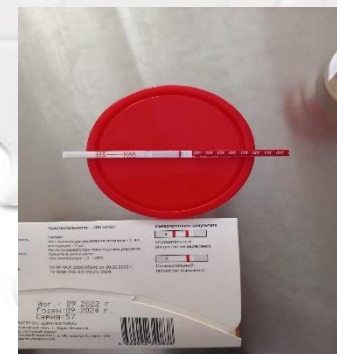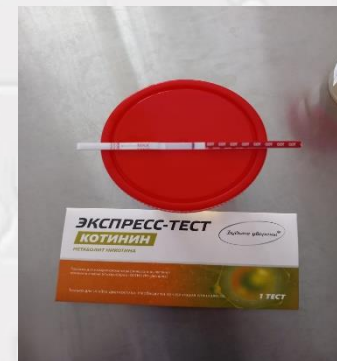Министерство здравоохранения и социального развития Российской Федерации
БУЗ УР РНД МЗ УР

Медицинская документация
Учетная форма № 454/у-06

Справка о результатах химико-токсикологических исследований

Клинико-диагностическая лаборатория БУЗ УР «РНД МЗ УР»
Химико-токсикологическое исследование №№ 1303
Дата проведения химико-токсикологических исследований 29.03.23
Химико-токсикологические исследования проведены [REDACTED]
(Ф.И.О. специалиста ХТЛ, проводившего исследование)
Химико-токсикологические исследования проведены по направлению на химико-токсикологическое исследование ДОО
(Наименование структурного подразделения [REDACTED])
[REDACTED] медицинской организации, производившего отбор биологического объекта и выданшего направление на химико-токсикологическое исследование)
№ [REDACTED] от 28.03.2023 г.
Ф.И.О. освидетельствуемого, возраст: [REDACTED]

Код биологического объекта: 280401089
Биологический объект
Методы исследования:
Предварительные: Иммунохроматографический
Подтверждающие: Хроматомасс-спектрометрия
При химико-токсикологических исследованиях обнаружены (вещества, средства):
Котинин (метаболит никотина)
Концентрация обнаруженного вещества (средства): [REDACTED]
М.П. [REDACTED]
(Подпись специалиста ХТЛ, проводившего исследование)



Никотиновый вейп

Содержит синтетический сульфат никотина – мощный нейротоксин.

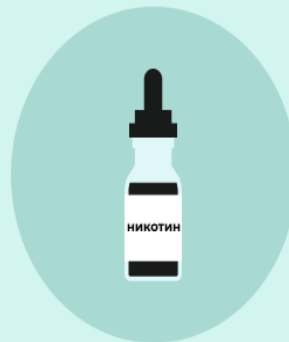Самые большие опасности

- ❖ Быстро возникает зависимость
- ❖ Вызывает злокачественные опухоли.
- ❖ Ухудшает кровоток к мозгу, сердцу и другим органам → кислородное голодание
- ❖ Тератогенное действие – способность вызывать врожденные уродства развития выкидыши (при парении или пассивном парении беременными женщинами).
- ❖ Снижает иммунитет.
- ❖ Никотиновое отравление

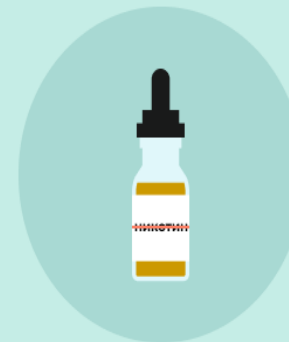Безникотиновый вейп.

- ❖ Быстрое увеличение частоты и продолжительности парения.
- ❖ Психологическая зависимость.
- ❖ Более сильное вредное воздействие продуктов нагревания пропиленгликоля глицерина.
- ❖ Опасность отравления.

ЕСТЬ ЛИ ЗАВИСИМОСТЬ ОТ ВЕЙПА?



Если вейп с никотин-содержащей жидкостью — возникает физическая и психологическая зависимость



Если вейп без никотин-содержащей жидкости — возникает психологическая зависимость



Пассивное парение - это вдыхание пара от вейпа, когда кто-то «парит» в непосредственной близости.

✦ При «парении» в воздухе образуется **вторичный пар**.

Содержит токсичные аэрозольные вещества:

- ❖ продукты распада глицерина, пропиленгликоля;
- ❖ бензол (который содержится в выхлопных газах автомобилей),
- ❖ тяжелые металлы (никель, олово и свинец).

Все эти вещества поступают в организм человека, который находится рядом с «парящим».



**Не стойте рядом с человеком, который «парит» вейп.
Это может быть вредно для здоровья!**

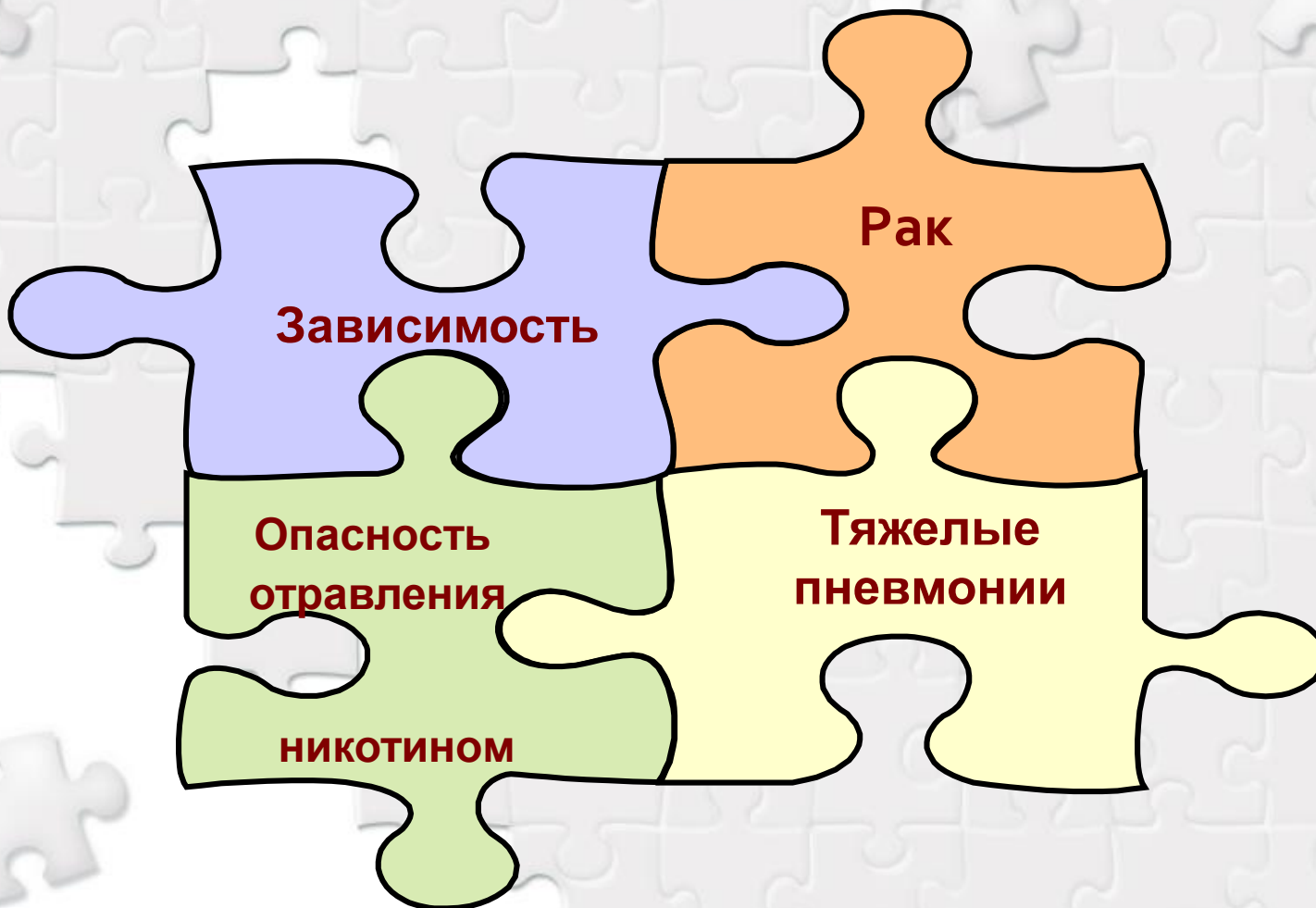
Вейпинг и закон.

- ✚ Использование электронных сигарет регулируется федеральным законом ФЗ№15 «Об охране здоровья граждан от воздействия окружающего табачного дыма, последствий потребления табака или потребления никотинсодержащей продукции» .
- ✚ В настоящее время вейпинг запрещен:
 - В общественных местах (штраф от 500 до 1500 рублей).
 - На детских площадках (штраф до 3000 рублей);
 - На балконах, но при условии, что есть отдельный вход. На обычном балконе оштрафовать могут только по исковому заявлению соседей.
 - В самолетах, метро, общественном транспорте (и на остановках).
 - На рабочем месте.

Запрещена продажа табачной продукции или никотинсодержащей продукции, кальянов и устройств несовершеннолетним!

В целях сохранения здоровья граждан в 2023 году внесен на рассмотрение Законопроект о полном запрете вейпинга в России

Ты хочешь позволить зарабатывать на себе?



Не употребляй сомнительный товар!

ОПАСНО!

Уже доказано, что при курении электронных сигарет образуются токсичные вещества, вызывающие различные болезни.

Если не можешь отказаться от вейпинга самостоятельно, обращай за помощью!

Тел. (3412)71-59-48;

Телефон доверия 8-800-100-09-06

Консультационный телефон (3412) 715-333